Rak błony śluzowej jamy ustnej

Zapobieganie oraz postępowanie z pacjentem

LEADING THE WORLD TO OPTIMAL ORAL HEALTH

FDI World Dental Federation

Czym jest rak błony śluzowej jamy ustnej?

Termin “Oral cancer” uwzględnia grupę nowotworów złośliwych rejonu głowi i szyi, zasadniczo odnosząc się do każdego złośliwego, nowotworowego rozrostu tkankowego w obrębie jamy ustnej[1]. Nowotwory złośliwe rejonu głowy i szyi są szóste pod względem częstości występowania tych zmian na świecie[2] i rocznie diagnozowanych jest około 500,000 nowych przypadków w obrębie jamy ustnej i części ustnej gardła, z czego trzy czwarte w krajach rozwijających się[3,4].

90% przypadków nowotworów złośliwych jamy ustnej i części ustnej gardła stanowi rak płaskonabłonkowy (SCC- squamous cell carcinoma)[5]. 40% nowotworów złośliwych rejonu głowi i szyi zlokalizowanych jest w obrębie jamy ustnej, 15% gardła, 25% krtani a reszta dotyczy innych lokalizacji (gruczoły ślinowe, tarczyca)[6].

Nowotwory złośliwe jamy ustnej dotyczą górnego odcinka układu oddechowego i przewodu pokarmowego. Uwzględnia się nowotwory warg, błony śluzowej warg i policzków, przednich 2/3 części języka, okolicy zatrzonowcowej, dna jamy ustnej, dziąsła i podniebienia twardego (zobacz Załącznik 1). Odnosi się to do wszystkich nowotworów złośliwych, włączając raki wywodzące się z nabłonka i mięsaki z warstw podśluzowych- tkanek nienabłonkowych. Raki pochodzą nie tylko z błony śluzowej jamy ustnej, ale też gruczołów ślinowych i guzów przerzutowych z innych narządów nabłonkowych. Chłoniaki, nowotwory złośliwe wyrastające z warstw podśluzowych, związane z układem nerwowym też włączone są do grupy określanej terminem “oral cancers”.

Część ustna gardła, nosogardziel i część krtaniowa gardła wykluczono z tego poradnika, jako że miejsca te nie są łatwo dostępne w badaniu w praktyce dentystycznej. Poszczególne części gardła różnią się pod kątem czynników ryzyka i wykazują różną progresję choroby[7].

Aż do 70% przypadków raka jamy ustnej poprzedzonych jest zmianami przednowotworowymi, takimi jak utrzymujące się czerwone lub białe plamy w obrębie jamy ustnej.

Niniejszy poradnik skupia się na najczęstszych miejscach występowania raka błony śluzowej jamy ustnej: języku, wewnętrznej części policzków i dnie jamy ustnej.

Wskaźnik wyleczalności raka wargi i jamy ustnej różni się w zależności od stadium i miejsca. U większości pacjentów z wczesnym stadium raka wargi dolnej wskaźnik ten sięga 90% do 100% poprzez wdrożenie leczenia chirurgicznego i radioterapii[8]. Zaburzenia potencjalnie złośliwe (ZPZ) często poprzedzają raka płaskonabłonkowego.

(zobacz Załącznik 2). Wczesne wykrycie ZPZ może redukować złośliwą transformację i zwiększać wskaźniki przeżycia chorych z rakiem jamy ustnej. Brak szans wczesnej diagnostyki i leczenia skutkuje znaczącą zachorowalnością i śmiertelnością na świecie: wskaźnik 5- letniego przeżycia dla zaawansowanych stadiów raka jamy ustnej i gardła to mniej niż 63%[9,10]. Wskaźniki przeżywalności chorych z rakiem błony śluzowej jamy ustnej mogą wzrosnąć przez wczesne wykrycie[11]. Zatem ważne jest, aby osoby zawodowo skupiające się na zdrowiu jamy ustnej, tj. dentyści, higienistki, terapeuci stomatologiczni zrozumieli istotę dokładnego badania przesiewowego jamy ustnej pod kątem zmian złośliwych i potencjalnie złośliwych, jako elementu rutynowej wizyty, nawet w populacji młodszej, gdzie ryzyko raka jamy ustnej jest niższe. Ostatni przegląd efektywności badania przesiewowego wskazuje, że konwencjonalne badanie jamy ustnej w praktyce dentystycznej jest możliwą i dostateczną okazją do przeprowadzenia screeningu, a czułość i swoistość zbliżona jest do programów przesiewowych raka piersi i szyjki macicy. Kilka badań oceniało wiedzę stomatologów, nastawienie i praktykę w odniesieniu do raka jamy ustnej. Jednak w niektórych badaniach uwzględniano higienistki i terapeutów stomatologicznych, co znaczy, że w dużej mierze praktyki screeningowe jamy ustnej w szerokim zespole dentystycznym są nieznane[10]. Światowa Federacja Dentystyczna FDI i wiele krajowych towarzystw dentystycznych aktywnie zachęcają osoby zawodowo skupiające się na zdrowiu jamy ustnej do uwzględnienia badania śluzówki jamy ustnej jako składową rutynowej wizyty[12].

Poradnik ten skupia się na raku błony śluzowej jamy ustnej, który może zostać wykryty przez stomatologa poprzez oglądanie błony śluzowej, jako że znajduje się ona powierzchownie i jest ławo dostępna. Główne cele tego poradnika to:

- dostarczenie osobom zawodowo skupiającym się na zdrowiu jamy ustnej oraz pacjentom zwięzłych, wyczerpujących informacji o zapobieganiu, czynnikach ryzyka i postępowaniu z rakiem błony śluzowej jamy ustnej;
- przedstawienie wskazówek dotyczących badania klinicznego i diagnostyki w formie drzewa decyzyjnego.

CZĘŚĆ 1

Czynniki ryzyka

Rak błony śluzowej jamy ustnej jest pośród dziesięciu najczęściej występujących raków, lecz można mu w dużej mierze zapobiegać poprzez redukcję ekspozycji na czynniki ryzyka

Główne czynniki ryzyka

Zobacz Poradnik Gabinetowy

Karcynogeneza jest procesem złożonym, wielostopniowym, w którym biorą udział zarówno czynniki środowiskowe jak i genetyczne. Jest rezultatem akumulacji zmian genetycznych i epigenetycznych w onkogenach i/ lub genach supresorowych nowotworu, które zachodzą poprzez różne zmiany genetyczne w obrębie komórek nabłonkowych. Takie zmiany genetyczne indukowane są przez tytoń, alkohol i wirusy HPV (w tym kluczowe zaburzenia tj. receptora nabłonkowego czynnika wzrostu, TP53, NOTCH1, Cykliny D1, itd.) i wywołują transformację komórek zrębu, immunosupresję i przewlekły stan zapalny[13]. Kombinacja spożywania alkoholu i/ lub tytoń, jako czynniki ryzyka wraz z niektórymi polimorfizmami genów mogą zwiększać podatność na raka błony śluzowej jamy ustnej.

Tytoń i alkohol

Wyroby tytoniowe oraz spożywanie alkoholu to dwa ustalone, niezależne czynniki ryzyka raka błony śluzowej jamy ustnej[10] i ZPZ (zobacz Rycina 2). Większość przypadków raka błony śluzowej jamy ustnej powiązanych jest z tytoniem, nadużywaniem alkoholu, czy też jednoczesnym używaniem obu tych substancji, co stanowi znacznie większe ryzyko, aniżeli używanie każdej z tych substancji osobno.

Rycina 1 Formy używania tytoniu

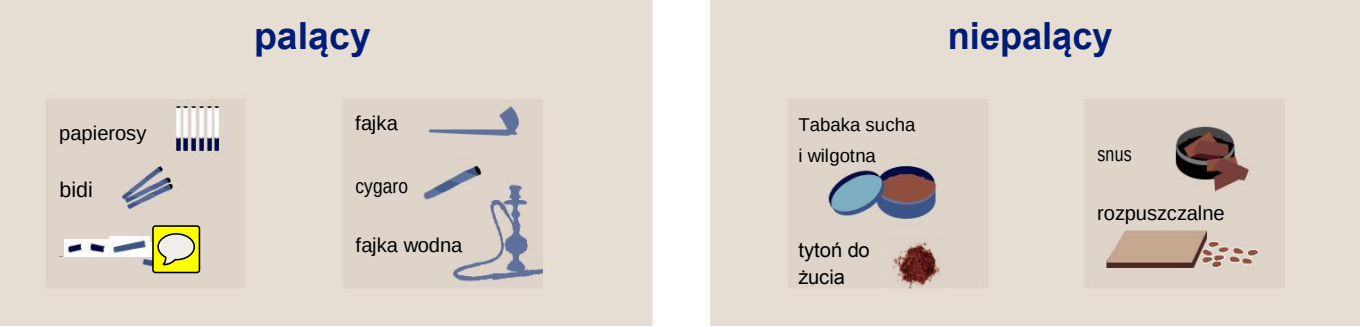

ŹRÓDŁO The Challenge of Oral Disease – A call for global action by FDI World Dental Federation

Rycina 2 Fakty odnośnie raka błony śluzowej jamy ustnej

ŹRÓDŁO The Challenge of Oral Disease – A call for global action by FDI World Dental Federation

Wśród wyrobów tytoniowych są różne formy tytoniu do palenia i dla niepalących (zobacz Rycina 1). Ogółem, tytoń powoduje 90% przypadków raka błony śluzowej jamy ustnej, przy czym osoby pijące trzy do czterech napojów alkoholowych dziennie wykazują dwukrotnie większe ryzyko niż niepijący. Osoby, które zarówno palą i piją mają 35- krotnie większe ryzyko w porównaniu do tych, którzy nigdy nie pili ani nie palili[14]. Zatem ograniczenie używania tytoniu i spożycia alkoholu znacząco przyczynia się do zapobiegania rakowi błony śluzowej jamy ustnej.

Inne czynniki ryzyka

Zobacz Poradnik Gabinetowy

Inne czynniki ryzyka, mimo iż nie tak znacząco jak główne czynniki, mogą mieć wpływ na raka błony śluzowej jamy ustnej i/ lub wargi:

HPV	Ekspozycja na promieniowanie UV	Przewlekłe lub powtarzalne czynniki urazowe	Czynniki środowiskowe i infekcyjne
Ustna infekcja HPV zwiększa ryzyko raka jamy ustnej i gardła około 15 razy[14].	Ekspozycja na słoneczne promienie UV to czynnik ryzyka raka wargi[15].	Przewlekłe/ powtarzalne czynniki urazowe mogą sprzyjać transformacji komórek nabłonkowych[14].	Uboga higiena jamy ustnej, przewlekła kandydoza, infekcje wirusem Herpes i immunosupresja np. HIV, zespół Fanconiego mogą powodować rozwój złośliwej zmiany w jamie ustnej, lecz obecnie są na to słabe dowody[16].

CZĘŚĆ 2

Zapobieganie rakowi jamy ustnej

Dentysta odgrywa istotną rolę we wczesnym wykrywaniu raka błony śluzowej jamy ustnej. Możliwość wykrycia choroby we wczesnym stadium wzrasta szczególnie poprzez badania przesiewowe i wczesną diagnostykę. Ponadto dentysta, jako członek wielodyscyplinarnego zespołu, bierze aktywny udział w różnych etapach przygotowania pacjenta do leczenia nowotworu[1].

Badania przesiewowe

Zobacz Poradnik Gabinetowy

Tylko 30% przypadków raka jamy ustnej i gardła wykrywanych jest we wczesnych stadiach, podczas gdy 50% diagnozowanych jest w zaawansowanych stadiach przerzutowania (stadium III lub IV). Jest to w dużej mierze spowodowane późnym zgłoszeniem, opóźnioną diagnostyką i brakiem jasnych "ścieżek skierowania" pomiędzy stomatologiem a lekarzami medycyny. **Badanie przesiewowe w kierunku raka** musi być zatem istotną składową rutynowego badania rejonu głowy i szyi, przeprowadzanego w zakresie podstawowej opieki stomatologicznej[17–21].

Podstawowym testem przesiewowym w kierunku raka błony śluzowej jamy ustnej jest systematyczne badanie kliniczne. Zgodnie ze Światową Organizacją Zdrowia (WHO) i Narodowym Insytutem Badań nad Stomatologią i Chirurgią Szczękowo- Twarzową (NIDCR), takie badanie przesiewowe powinno uwzględniać oglądanie twarzy, szyi, czerwieni warg, błony śluzowej warg i policzków, dziąseł, dna jamy ustnej, języka i podniebienia. Użycie lusterek pomaga uwidocznić wszystkie powierzchnie. Badanie również uwzględnia **palpację** regionalnych węzłów chłonnych, języka i dna jamy ustnej. Każda nieprawidłowość utrzymująca się ponad dwa tygodni powinna być ponownie oceniona i poddana **biopsji**[22].

Wczesna diagnostyka

Zobacz Poradnik Gabinetowy

Wczesna diagnostyka jest niezwykle istotna, aby zmniejszać śmiertelność na raka błony śluzowej jamy ustnej. Większość przypadków tego raka rozwija się w miejscach, które są widoczne i dostępne w badaniu palpacyjnym, co znaczy, że wczesne wykrycie powinno być możliwe[23]. Kluczowymi oznakami są: **owrzodzenie, stwardnienie, naciek, krwawienie i guzki**[17]. Niestety, pacjenci są zwykle diagnozowani po rozwinięciu się objawów związanych z zaawansowaniem choroby, tj. dyskomfort, dysfagia, otalgia, odynofagia, ograniczona ruchomość języka, ograniczone otwarcie ust, guz szyi lub okolicy podżuchwowej, utrata wagi, utrata funkcji sensorycznej, szczególnie gdy zmiana występuje jednostronnie. Przeciwnie, niekiedy rak jest bezobjawowy, co przyczynia się do późnej diagnozy. Zatem zalecane badanie przesiewowe przeprowadzane przez osoby zawodowo skupiające się na zdrowiu jamy ustnej pozostaje kluczowe dla wczesnego wykrycia i diagnostyki. We wczesnych stadiach zmiana jest płaska lub uniesiona i minimalnie wyczuwalna lub stwardniała. Diagnoza oparta jest na badaniu klinicznym i biopsji, co stanowi złoty standard. Biopsja powinna zostać przeprowadzona pomiędzy zdrową i patologiczną tkanką oraz w głąb do warstwy podstawnej.

Wynik pozytywny:

- Zaburzenia przednowotworowe: leukoplakia, erytroplakia, liszaj płaski (zobacz Załącznik 2)
- Rak jamy ustnej: śródnabłonkowa neoplazja, rak in situ, rak mikroinwazyjny lub inwazyjny

Postępowanie z pacjentem z rakiem jamy ustnej

Zobacz Poradnik Gabinetowy

Postępowanie z pacjentem z rakiem jamy ustnej jest złożone. Terapia nowotworowa może manifestować się infekcjami, zapaleniem błony śluzowej (mucositis) i owrzodzeniami, kserostomią, krwawieniem, bólem, osteoradionekrozą, utratą smaku, szczękościskiem i próchnicą. Wymagają one zapobiegania i odpowiedniego postępowania.

Strategie terapeutyczne różnią się w oparciu o stadium raka w momencie diagnozy. W zależności od stadium, leczenie może polegać na zabiegu chirurgicznym i/ lub radioterapii, co zwiększa prawdopodobieństwo długoczasowego przeżycia, lecz często ze znacznymi powikłaniami[24]. Chemioterapia, w tym terapia celowana, może być kojarzona z radioterapią w leczeniu początkowym lub w terapii wznowy raka. Immunoterapia jest nowszą opcją dla raków zaawansowanych lub nawracających[25]. Wybór terapii zależy też od chorób współistniejących i stanu odżywienia, tolerancji leczenia i chęci poddania się terapii. Leczenie wielodyscyplinarne jest kluczowe, by poprawić wyniki onkologiczne i zmniejszać wpływ na funkcjonalność i jakość życia.

Przed leczeniem

Przed rozpoczęciem leczenia zalecana jest dokładna ocena stomatologiczna i ustalenie programu higieny jamy ustnej, celem usprawnienia leczenia poprzez zmniejszanie ryzyka infekcji. W momencie diagnozy, u większości pacjentów stwierdza się patologie w aspekcie stomatologicznym (próchnica, choroby przyzębia). Dentysta powinien prowadzić czynności rehabilitacyjne w zakresie jamy ustnej, nieinwazyjne leczenie, fluoryzację przy użyciu łyżek/ szyn i właściwe protezowanie szczękowo- twarzowe. Dodatkowo, radioterapia (z lub bez chemioterapii) często wywołuje komplikacje w jamie ustnej, a leczenie chirurgiczne często wymaga resekcji kości z ekstrakcją zębów. Badanie kliniczne i radiologiczne (pantomograficzne) powinno być przeprowadzone, celem leczenia i usunięcia ognisk zapalnych jamy ustnej. Obejmuje to eliminację próchnicy (leczenie endodontyczne i zachowawcze) i ekstrakcję ryzykownych zębów z pierwotnym zamknięciem rany na 7 do 10 dni przed rozpoczęciem radioterapii, aby zminimalizować ryzyko osteoradionekrozy związanej z ekstrakcjami przeprowadzanymi po radioterapii, a także eliminacja wszystkich czynników urazowych błony śluzowej[15].
W zależności od naświetlanego pola, powinny zostać wykonane ostateczne szyny/ łyżki służące do fluoryzacji. Powinien też zostać ustalony program higieny jamy ustnej, uwzględniający instruktaż (szczotkowanie zębów, używanie szczoteczek międzyzębowych i nici dentystycznych z następczym płukaniem gardła trzy razy dziennie), usunięcie kamienia nazębnego (scaling), profesjonalne, mechaniczne oczyszczanie zębów, usuwanie nalotu z języka za pomocą szczoteczki oraz oczyszczanie protez.

Podczas leczenia

Stomatolog powinien minimalizować efekty uboczne radioterapii i zalecić podstawowy schemat samoopieki, uwzględniający szczotkowanie zębów, nitkowanie i płukanie, celem usprawnienia leczenia poprzez zmniejszanie ryzyka infekcji w następujący sposób:

- Zapalenie błony śluzowej po radioterapii (mucositis): miejscowe użycie antyseptyków, żeli znieczulających, bezalkoholowych, zasadowych płukanek, kilkakrotne płukanie jamy ustnej, celem utrzymania jej higieny;

- Próchnica: szczotkowanie zębów dwa razy dziennie przy użyciu miękkiej szczoteczki i pasty do zębów z 2800ppm- 5000ppm fluoru i/lub aplikacja szyny/łyżki z preparatem fluoru;
- Kserostomia: bezcukrowe gumy do żucia i substytuty śliny.

Po wyleczeniu

- Szczególną uwagę należy zwrócić na procesy gojenia i możliwą wznowę raka.
- Wizyty kontrolne dostosowane do wymagań powinny odbywać się przynajmniej dwa razy w roku.
- Inwazyjne procedury stomatologiczne po radioterapii powinny być prowadzone w osłonie antybiotykowej.
- Nieurazowe protezy rehabilitacyjne powinny być wykonane w ciągu 6- 12 miesięcy

Partner

Publikację tą umożliwił nieograniczony grant edukacyjny od Sunstar.

Dowiedz się więcej

Szybki dostęp do strony projektu poprzez skanowanie kodu QR aparatem w telefonie komórkowym.

Odnośniki

1. Werning JW (ed). Oral Cancer: Diagnosis, Management, and Rehabilitation. 1st edition. New York: Thieme, 2007.
2. Manuscript 393 - abstract | Rambam Maimonides Medical Journal, https://www.rmmj.org.il/issues/21/Articles/393 (accessed 23 March 2018).
3. Radhakrishnan R, Shrestha B, Bajracharya D. Oral Cancer - An Overview. Oral Cancer. Epub ahead of print 2012. DOI: 10.5772/30399.
4. Chowdhury RM, Singh G, Joshi A, et al. Autophagy and oral cancers: A short review. J Stomatol Oral Maxillofac Surg 2018; 119: 37–39.
5. Olson CM, Burda BU, Beil T, et al. Screening for Oral Cancer: A Targeted Evidence Update for the U.S. Preventive Services Task Force. Rockville (MD): Agency for Healthcare Research and Quality (US), http://www.ncbi.nlm.nih.gov/books/NBK132472/ (2013, accessed 23 March 2018).
6. A PhD student of Centre of Doctoral study in health science-Doctoral training in genetics and molecular pathology-Faculty of Medicine and Pharmacy of Casablanca-Hassan IIUniversity of Casablanca.Morocco., Sm B, C R, et al. EPIDEMIOLOGICAL PROFILE OF ORAL CANCER IN CHU IBN ROCHD - CASABLANCA - MOROCCO: ABOUT 83 CASES. Int J Adv Res 2017; 5: 2218–2223.
7. fdi-oral-cancer-2008.pdf, https://orlandoms.files.wordpress.com/2011/02/fdi-oral-cancer-2008.pdf (accessed 23 March 2018).
8. PDQ Adult Treatment Editorial Board. Lip and Oral Cavity Cancer Treatment (Adult) (PDQ®): Health Professional Version. 2018 Feb 8. In: PDQ Cancer Information Summaries [Internet]. Bethesda (MD): National Cancer Institute (US); 2002-. Lip and Oral Cavity Cancer Treatment (PDQ®).
9. Marcazzan S, Varoni EM, Blanco E, et al. Nanomedicine, an emerging therapeutic strategy for oral cancer therapy. Oral Oncol 2018; 76: 1–7.
10. Mariño R, Haresaku S, McGrath R, et al. Oral cancer screening practices of oral health professionals in Australia. BMC Oral Health; 17. Epub ahead of print December 2017. DOI: 10.1186/s12903-017-0439-5.
11. complete_oh_atlas.pdf, https://www.fdiworlddental.org/sites/default/files/media/documents/complete_oh_atlas.pdf (accessed 26 March 2018).
12. Thail B. Oral Cancer. FDI World Dental Federation, https://www.fdiworlddental.org/resources/policy-statements-and-resolutions/oral-cancer (2017, accessed 20 June 2018).
13. Curry JM, Sprandio J, Cognetti D, et al. Tumor microenvironment in head and neck squamous cell carcinoma. Semin Oncol 2014; 41: 217–234.
14. Screening PDQ, Board PE. Oral Cavity and Oropharyngeal Cancer Prevention (PDQ®).
15. Osterlind A. Cancer and UV-radiation. Pharmacol Toxicol 1993; 72 Suppl 1: 67–68.
16. Meurman JH. Infectious and dietary risk factors of oral cancer. Oral Oncol 2010; 46: 411–413.
17. Burket LW, Greenberg MS, Glick M, et al. Burket's oral medicine. 11th ed. Hamilton, Ont: BC Decker, 2008.
18. Oral Cavity and Oropharyngeal Cancer Prevention. National Cancer Institute, https://www.cancer.gov/types/head-and-neck/patient/oral-prevention-pdq#section/ all (accessed 23 March 2018).
19. DeSantis CE, Lin CC, Mariotto AB, et al. Cancer treatment and survivorship statistics, 2014. CA Cancer J Clin 2014; 64: 252–271.
20. Onizawa K, Nishihara K, Yamagata K, et al. Factors associated with diagnostic delay of oral squamous cell carcinoma. Oral Oncol 2003; 39: 781–788.
21. Allen K, Ford PJ, Farah CS. Oral mucosal screening and referral attitudes of Australian oral health therapists and dental hygienists in Queensland. Int J Dent Hyg 2015; 13: 206–212.
22. Manrow RE, Beckwith M, Johnson LE. NCI's Physician Data Query (PDQ®) Cancer Information Summaries: History, Editorial Processes, Influence, and Reach. J Cancer Educ 2014; 29: 198–205.
23. Clinical Statistical Study of exfoliative Cytology Performed During Oral Cancer Screening in Chiba City in the past 11 years, http://ir.tdc.ac.jp/irucaa/bitstream/10130/3988/1/8_33.pdf (accessed 17 May 2018).
24. Mupparapu M, Shanti RM. Evaluation and Staging of Oral Cancer. Dent Clin North Am 2018; 62: 47–58.
25. Street W. Cancer Facts & Figures 2018. 1930; 76.
26. Dionne Kalen R., Warnakulasuriya Saman, Binti Zain Rosnah, et al. Potentially malignant disorders of the oral cavity: Current practice and future directions in the clinic and laboratory. Int J Cancer 2014; 136: 503–515.
27. Warnakulasuriya S., Johnson Newell. W., Van Der Waal I. Nomenclature and classification of potentially malignant disorders of the oral mucosa. J Oral Pathol Med 2007; 36: 575–580.
28. Campbell H, Escudier MP, Brostoff J, et al. Dietary intervention for oral allergy syndrome as a treatment in orofacial granulomatosis: a new approach? J Oral Pathol Med Off Publ Int Assoc Oral Pathol Am Acad Oral Pathol 2013; 42: 517–522.
29. Sarode SC, Sarode GS, Tupkari JV. Oral potentially malignant disorders: precising the definition. Oral Oncol 2012; 48: 759–760.
30. Waal I van der. Potentially malignant disorders of the oral and oropharyngeal mucosa; terminology, classification and present concepts of management. Oral Oncol 2009; 45: 317–323.
31. A OCFNT-. Management strategies for oral potentially malignant disorders. Oral Cancer News, http://oralcancernews.org/wp/management-strategies-for-oral-potentially-malignant-disorders/ (accessed 17 May 2018).

ZAŁĄCZNIK 1

Topografia zmian

Rak płaskonabłonkowy (SCC- squamous cell carcinoma) może pojawić się w każdym miejscu w obrębie błony śluzowej jamy ustnej, lecz najczęstszymi miejscami jego występowania są boczne powierzchnie języka, przednia część dna jamy ustnej (ponad 50% przypadków), kompleks dziąsłowo- kostny (szczególnie tylne odcinki żuchwy)[26], podniebienie miękkie i śluzówka warg.

Idiopatyczna leukoplakia brodawczakowata policzka

Rak brodawczakowaty podniebienia

SCC kompleksu dziąsłowo- kostnego

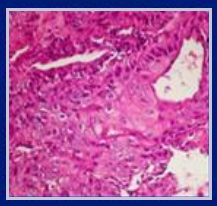

Obraz histopatologiczny

SCC bocznej powierzchni języka

Liszaj płaski w dnie jamy ustnej

Transformacja złośliwa liszaja płaskiego

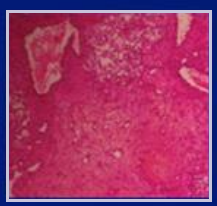

Dobrze zróżnicowany SCC, naciekający i wrzodziejący

ZAŁĄCZNIK 2

Zaburzenia potencjalnie złośliwe (ZPZ)

ZPZ to zmiany i stany wykazujące zwiększony potencjał złośliwej transformacji i są one wskaźnikami ryzyka obecności zmian złośliwych w przyszłości[27,28]. Zaburzenia te o różnej etiologii, w znacznej mierze związanej z tytoniem, charakteryzują się spontanicznymi lub dziedzicznymi zmianami lub mutacjami związanymi z mutagenami w obrębie materiału genetycznego komórek nabłonka jamy ustnej z lub bez klinicznych i histomorfologicznych zmian, mogących prowadzić do transformacji w raka płaskonabłonkowego[29]. Mimo braku naukowych dowodów na to, że leczenie ZPZ zapobiega rozwojowi raka błony śluzowej jamy ustnej, to jednak postępowanie wobec objawów jest konieczne dla ogólnego dobrego samopoczucia pacjenta[30,31].

Wczesne wykrycie może zredukować transformację złośliwą ZPZ i zwiększyć wskaźnik przeżywalności chorych z rakiem błony śluzowej jamy ustnej. Najczęściej występujące ZPZ przedstawiono w poniższej tabeli:

Leukoplakia związana z tytoniem

Liszaj płaski zanikowy i pęcherzowy

Zwłóknienie podśluzówkowe

Erytroplakia

Leukoplakia niehomogenna związana z tytoniem

Leukoplakia niehomogenna idiopatyczna

Leukoplakia niehomogenna (pacjent z HIV)

Postępowanie ze ZPZ jest kluczem do zmniejszenia objawów oraz zapobiegania złośliwej transformacji. W zależności od przepisów krajowych, osoby zawodowo skupiające się na zdrowiu jamy ustnej mogą zajmować się badaniami przesiewowymi, diagnostyką, skierowaniem i/lub postępowaniem z pacjentem ze ZPZ i powinny one być dobrze rozeznane w zakresie odpowiednich standardów opieki. Osoby te muszą uwzględniać następujące czynniki, mogące wpływać na efekt terapeutyczny ZPZ:

- Cechy kliniczne związane ze zwiększonym ryzykiem złośliwej progresji: charakter zmiany (większy rozmiar (>200 mm)), tekstura powierzchni (gładka i twarda), aspekt niehomogenny (hiperkeratotyczna, gruba), kolor (czerwona lub plamista, zasięg, jednoogniskowa, wieloogniskowa lub rozlany wzór);
- Lokalizacja zmiany w jamie ustnej, np. język, dno jamy ustnej[18];
- Ocena czynników ryzyka pacjenta oraz szczegółowej historii chorób ogólnoustrojowych/ nowotworowych a także obrazu histopatologicznego zmiany.

ZAŁĄCZNIK 3

Kliniczny aspekt raka płaskonabłonkowego

Postać wrzodziejąca: owrzodzenie charakteryzuje się uniesionymi brzegami, oddzielonymi od wnętrza zaokrąglnym rąbkiem oraz dnem zawierającym tkanki martwicze. Ma ono twarde podłoże. Owrzodzenie jest tylko widoczną częścią raka.

Postać pączkująca lub wegetatywna: proliferacja guza w początkowym stadium.

Postać wrzodziejąco- pączkująca: martwica szczytu początkowego stadium, skutkująca owrzodzeniem. Jest także postać szczelinowata i guzkowata.

Wczesna zmiana jest często dyskretna i całkowicie bezobjawowa. Przeciwnie, zaawansowane zmiany są zwykle stwardniałe i mogą im towarzyszyć silne dolegliwości bólowe. W tym stadium, gdy rak staje się objawowy, jest on łatwy do wykrycia.

Postać pączkująca

Postać wrzodziejąca

Postać wrzodziejąco-pączkująca

Rak płaskonabłonkowy wargi dolnej

FDI World Dental Federation
Avenue Louis-Casaï 51 • 1216 Genève • Switzerland
+41 22 560 81 50 • info@fdiworlddental.org • www.fdiworlddental.org

TEKST Ihsane Ben Yahya
Fani Anagnostou
PROJEKT Gilberto D Lontro

©2018 FDI World Dental Federation